

PANDUAN PENANGANAN KANKER GINJAL

(GUIDELINES ON RENAL MALIGNANT TUMOUR)

Penyusun

Rainy Umbas

Sunaryo Hardjowijoto

Ferry Safriadi

Chaidir A. Mochtar

Wahjoe Djatisoesanto

Moh. Adi Soedarso

Besut Daryanto

Aaron Tigor Sihombing

Syah Mirsya Warli

Alvarino

Ahmad Zulfan Hendri

Ikatan Ahli Urologi Indonesia

2012

KATA PENGANTAR

ISBN: 978-979-25-4289-9

Dokumen ini hanya memberikan pedoman dan tidak menetapkan aturan / tidak menentukan standar hukum perawatan penderita.

Pedoman ini adalah pernyataan penyusun berdasarkan bukti atau konsensus tentang pandangan mereka terhadap penanganan Kanker ginjal yang diterima saat ini.

Klinisi yang akan menggunakan pedoman ini agar memperhatikan juga penilaian medis individu untuk penanganan penyakitnya.

Hak Cipta (Disclaimer)

Pedoman ini tidak boleh direproduksi dalam bentuk apapun tanpa persetujuan tertulis dari Perhimpunan Dokter Spesialis Urologi Indonesia (IAUI).

Dengan mengucapkan syukur kepada Allah SWT akhirnya tim penyusun panduan penanganan Kanker ginjal telah menyelesaikan tugasnya. Saya mengucapkan selamat dan terima kasih kepada tim penyusun yang diketuai oleh Prof. Rainy Umbas yang beranggotakan ahli urologi dari berbagai pusat pendidikan di Jakarta, Bandung, Surabaya, Yogyakarta, Semarang, Malang, Padang dan Medan yang telah bekerja sejak 2 bulan yang lalu.

Panduan ini diharapkan dapat digunakan oleh para spesialis Urologi Indonesia dalam menjalankan prakteknya sehari-hari. Meskipun demikian dalam penerapannya ketersediaan sarana dan prasarana serta kondisi masyarakat setempat merupakan faktor yang harus dipertimbangkan.

Materi dalam panduan ini akan senantiasa diperbaharui sesuai dengan kemajuan ilmu Urologi. Saran dan masukan dari para anggota IAUI sangat kami harapkan untuk menyempurnakan panduan ini di masa yang akan datang.

Bandung, 16 Januari 2012

Prof. Suwandi Sugandi

Ketua PP IAUI

KATA PENGANTAR

Insidensi kanker ginjal berkisar antara 2-3% dari seluruh kasus keganasan di dunia dengan angka kematian yang cukup tinggi. Selain adanya peningkatan, laporan dari beberapa negara Asia juga menyimpulkan adanya perbedaan dalam rasio penderita laki-laki dan wanita, dan terjadi pada usia lebih muda dibandingkan dengan kepustakaan lain.

Sebagaimana dengan penyakit keganasan pada umumnya, maka penanganan kanker ginjal perlu dilakukan secara multidisiplin walaupun pembedahan tetap merupakan bagian penting. Untuk itu penyusun akan bekerjasama dengan spesialis lain yang terkait untuk memperbaiki panduan ini dikemudian hari.

Penyusun mengucapkan terima kasih kepada pihak-pihak yang telah membantu (antara lain : Dr. Christian R. Tanggo, Sdr. Leslie Nugroho, Sdri. Eri Sri Wahyuningsih, dan Sdr. Ruhyat Yamani) dan kepada Pengurus Pusat IAUI yang telah memberi kepercayaan serta fasilitas untuk penyusunan panduan ini.

Jakarta, 14 Januari 2012

Rainy Umbas

Ketua Tim penyusun

DAFTAR ISI

Kata pengantar Ketua PP IAUI.....	iii
Kata pengantar Ketua Tim penyusun.....	iv
Daftar isi.....	v
Bab I Pendahuluan.....	1
Bab II Langkah diagnostik.....	3
Bab III Klasifikasi Histologik dan Stadium.....	7
Bab IV Penatalaksanaan.....	11
Bab V Pemantauan.....	16
Bab VI Tumor Wilm.....	18
Lampiran 1. Klasifikasi Bosniak.....	25
Lampiran 2. Klasifikasi Fuhrman.....	26
Lampiran 3. Status <i>performance</i> Karnofsky.....	27

BAB I PENDAHULUAN

Keganasan ginjal yang tersering adalah Renal Cell Carcinoma (RCC) mencakup sekitar 85% kasus. Jenis kanker sel transisional sekitar 12% dan jenis lainnya 2%.^{1,2}

Insidensi Kanker ginjal sekitar 208.500 (2%) dari semua kasus keganasan di seluruh dunia.² Di Amerika Serikat (AS) insidensi Kanker ginjal pada tahun 2006 sebesar 38.890 kasus, sebanyak 12.840 kasus meninggal karenanya.¹ Pada tahun 2010 diperkirakan 58.240 terdiagnosis penyakit ini dan 13.040 meninggal karenanya.³

Kanker ginjal terjadi 2 kali lebih banyak pada pria dibanding wanita, usia rerata adalah 60 tahun. Secara statistik insidensi Kanker ginjal meningkat di AS dan Eropa selama 3 dekade terakhir. Peningkatan insidensi ini terutama terjadi pada wanita dan ras kulit hitam.

Insidensi di Hongkong, India, Korea dan Taiwan berkisar 3.24-6.0 per 100.000 penduduk. Di Jepang 5.2 per 100.000 penduduk, dengan angka kematian 1.8 per 100.000 penduduk di tahun 2008. Penelitian Naito dkk. menunjukkan median usia harapan hidup orang Jepang 2 kali lebih panjang dibandingkan studi di Amerika dan Eropa.⁴

Di Malaysia insidensi kanker ginjal adalah 1.9 per 100.000 penduduk. Rasio pria dibanding wanita 2.75:1, usia rerata penderita 57.1 tahun tetapi pada ras Cina reratanya lebih tua.⁵ Insidensi di India lebih rendah dibandingkan orang India yang tinggal di Singapura, hal ini dimungkinkan karena *underdiagnosis*, gaya hidup dan faktor lingkungan.²

Di Indonesia belum ada data lengkap mengenai Kanker ginjal, menurut Globocan 2008, insidensi Kanker ginjal di Indonesia mencapai 3/100.000 penduduk.⁶

Di RSCM dan RSKD selama periode Januari 1995-Desember 2008 terdapat 81 kasus RCC, dengan median usia 52 tahun dan rasio pria dibanding wanita 3.2:1⁷

Faktor risiko untuk terjadinya RCC adalah merokok, kegemukan, hipertensi dan kurang aktifitas fisik, penyakit von Hippel-Lindau sebagai faktor herediter RCC.^{3,6} Diet tinggi sayur/buah, peningkatan penghasilan dan urbanisasi berbanding terbalik dengan angka kematian RCC.⁸

Daftar Pustaka

1. Lipworth L, Tarone RE, McLaughlin JK. The Epidemiology of Renal Cell Carcinoma. J Urol 2006;176:2353-2358.
2. NCCN Asia Consensus Statement. Kidney Cancer v2.2011.
3. NCCN Clinical Practice Guidelines in Oncology. Kidney Cancer v2. NCCN.org. 2011
4. Naito S, Yamamoto N, Takayama T, Muramoto M, Shinohara N, Nishiyama K, et al. Prognosis of Japanese metastatic renal cell carcinoma patients in cytokine era: a cooperative group report of 1463 patients. Eur Urol 2010;57:317-326
5. Singam P, Ho C, Goh EH, Mohd A, Tamil AZ, Lee BC, et al. Clinical Characteristics of Renal Cancer in Malaysia: A ten year review. Asian Pacific J Cancer Prev 2010;11:503-506
6. Globocan 2008. Diunduh dari <http://globocan.iarc.fr/factsheets/populations/factsheet.asp?uno=360>. Tanggal 21 November 2011.
7. Hamiseno D, Budisantoso RR, Mochtar CA, Umbas R. Tingkat kesintasan dan faktor prognostik pasien Karsinoma sel ginjal di Rumah Sakit Cipto Mangunkusumo dan Rumah Sakit Kanker Dharmais. Indonesian Journal of Cancer. (in press 2012)
8. Colli JL, Busby JE, Amling CL. Renal Cell Carcinoma rates compared with Health status and behavior in the United States. Urology 2009;73:431-436.

BAB II LANGKAH DIAGNOSTIK

Seringkali tumor ginjal **tidak bergejala** dan **tidak teraba** sampai stadium lanjut penyakit.¹ Umumnya diketahui secara tidak sengaja dengan pemeriksaan pencitraan untuk keluhan yang tidak ada kaitannya dengan keluhan ataupun penyakit.^{2,3}

2.1 Anamnesis dan pemeriksaan fisik

Gejala trias nyeri pinggang, *gross* hematuria dan teraba massa di abdomen jarang ditemukan (6-10%).^{2,3} Sindroma paraneoplastik ditemukan pada sekitar 30% penderita RCC simptomatik. Gejala paraneoplastik yang sering timbul adalah hipertensi, penurunan berat badan, demam, neuro-miopati, amiloidosis, peningkatan laju endap darah, anemia, gangguan fungsi hati, hiperkalsemia, polisitemia, dan lain-lain. Gejala yang disebabkan metastasis berupa nyeri tulang atau batuk yang menetap.^{1,4}

Pemeriksaan fisik memiliki **peranan terbatas** dalam mendiagnosis RCC, walaupun demikian hal ini **penting untuk evaluasi klinis**. Penemuan massa abdomen, limfadenopati leher, varikokel khususnya sebelah kanan dan edema kedua tungkai menunjukkan adanya keterlibatan vena.⁵

2.2 Pemeriksaan laboratorium

Pemeriksaan laboratorium yang dilakukan adalah **urinalisis, kadar hemoglobin, laju endap darah, fosfatase alkali, kalsium serum, LDH, fungsi ginjal, fungsi hati dan fungsi koagulasi**.^{1,5,6} *Split Glomerular Filtration Rate* (GFR) sebaiknya diperiksa pada kasus ginjal soliter atau tumor ginjal bilateral bila fasilitas tersedia.⁵

Bila ditemukan keluhan hematuri, maka *work-up* hematuria seperti sitologi sebaiknya dilakukan.⁶

2.3 Pencitraan

Deteksi dan penilaian karakteristik tumor ginjal menggunakan **ultrasonografi, CT scan** atau **Magnetic Resonance Imaging (MRI)**. Adanya peningkatan penyangatan pada pemeriksaan USG, CT maupun MRI merupakan tanda adanya massa padat. Untuk menilai trombus tumor dapat juga digunakan ultrasonografi Doppler.⁷ Umumnya tumor ginjal dapat didiagnosis secara akurat dengan pencitraan. Pencitraan dapat membedakan tumor padat atau kistik.⁵

Pemeriksaan *Retrograde Pyelography* (RPG) direkomendasikan dalam NCCN *guidelines* Asia Consensus Statement Kidney Cancer mengingat tidak semua RS memiliki fasilitas CT Scan. Dengan demikian, spesialis urologi dapat melakukan pemeriksaan RPG untuk diagnosis tumor *upper tract* apabila pemeriksaan BNO-IVP tidak jelas.⁸

Untuk menilai **tumor kistik ginjal** direkomendasikan memakai klasifikasi **Bosniak**.⁹ (lihat lampiran)

Pemeriksaan foto toraks atau CT toraks digunakan untuk menilai adanya metastasis.^{6,10,11} Apabila hasil CT scan **tidak jelas** maka dianjurkan MRI untuk mendapatkan informasi tambahan berkaitan dengan pertumbuhan lokal, adanya trombus vena cava dan penyangatan pada massa.¹² Pada indikasi tertentu dapat dilakukan pemeriksaan MRI kepala dan *Bone scan / bone survey*.

2.4 Biopsi ginjal

Biopsi ginjal bertujuan untuk menentukan adanya keganasan, jenis dan derajat tumor ginjal yang sedang dinilai. Biopsi perkutan **tidak direkomendasikan** pada tumor ginjal yang **akan** dinefrektomi. Nilai prediksi positif dari pencitraan sangat tinggi sehingga hasil biopsi yang negatif tidak akan merubah tindakan.⁵

Biopsi **diindikasikan** pada penderita metastatik RCC **sebelum** memulai terapi sistemik, walaupun tidak bisa sepenuhnya memastikan subtype tumor.⁵

2.5 Rekomendasi langkah diagnostik

Pada penderita dengan satu atau lebih temuan laboratorium atau klinis, kemungkinan adanya RCC harus dicurigai
Penilaian paru cukup menggunakan foto toraks pada penderita risiko rendah, tetapi CT toraks lebih baik. CT abdomen direkomendasikan untuk <i>work-up</i> penderita dengan RCC dan merupakan pencitraan yang paling cocok untuk klasifikasi TNM sebelum terapi operatif
Pada penderita risiko tinggi untuk terjadinya metastasis tulang (peningkatan alkali fosfatase atau nyeri tulang), pemeriksaan lebih lanjut menggunakan sidik tulang sebaiknya dilakukan
Direkomendasikan untuk memeriksa fungsi ginjal
Biopsi perkutan selalu diindikasikan sebelum terapi sistemik bila belum ada pemeriksaan histopatologi sebelumnya

Daftar Pustaka

1. Novick AC, Bukowski RM, Campbell SC. Renal tumours. In: Wein AJ, Kavoussi LR, Novick AC, Partin AV, Peters CA (eds). Campbell-Walsh Urology. Philadelphia: WB Saunders, 2007: pp. 1565-638.
2. Kutikov A, Fossett LK, Ramchandani P, Tomaszewski JE, Siegelman ES, Banner MP, et al. Incidence of benign pathologic findings at partial nephrectomy for solitary renal mass presumed to be renal cell carcinoma on preoperative imaging. Urology 2006 ;68(4):737-40.
3. Renzi M, Ozsoy M, Klingler HC, Susani M, Waldert M, Seitz C, et al. Are small renal tumors harmless? Analysis of histopathological features according to tumors 4 cm or less in diameter. J Urol 2006;176(3):896-9.
4. Kim HL, Beldegrun AS, Freitas DG, Bui MH, Han KR, Dorey FJ, et al. Paraneoplastic signs and symptoms of renal cell carcinoma: implications for prognosis. J Urol 2003;170(5):1742-6.
5. Ljungberg B, Cowan NC, Hanbury DC, Hora M, Kuczyk MA, Merseburger AS et al. EAU Guidelines on Renal Cell Carcinoma: The 2010 Update. Eur Urol 2010;58:398-406.
6. NCCN Clinical Practice Guidelines in Oncology. Kidney Cancer v2. NCCN.org. 2011
7. Fritzsche PJ, Millar C. Multimodality approach to staging renal cell carcinoma. Urol Radiol 1992;14(1):3-7.
8. NCCN Asia Consensus Statement. Kidney Cancer v2.2011.
9. Warren KS, McFarlane J. The Bosniak classification of renal cystic masses. BJU Int 2005;95:939-942.
10. Bechtold RE, Zagoria RJ. Imaging approach to staging of renal cell carcinoma. Urol Clin North Am 1997;24(3):507-22.
11. Heidenreich A, Ravery V. European Society of Oncological Urology. Preoperative imaging in renal cell cancer. World J Urol 2004;22(5):307-15.
12. Adey GS, Pedrosa I, Rofsky NM, Sanda MG, DeWolf WC. Lower limits of detection using magnetic resonance imaging for solid components in cystic renal neoplasms. Urology 2008 ;71(1):47-51.

BAB III
KLASIFIKASI HISTOLOGIK DAN STADIUM

3.1 Klasifikasi histologik

Diagnosis histologi pada RCC ditegakkan setelah pengangkatan tumor ginjal atau setelah pemeriksaan spesimen hasil biopsi.^{1,2,3} Sistem **klasifikasi Fuhrman** yang digunakan untuk grading inti sel (grade 1,2, 3 dan 4) pada RCC adalah klasifikasi yang diakui secara umum, dan merupakan faktor prognostik yang independen dan penting pada RCC.^{4,5}

Menurut WHO sekurangnya ada 3 sub tipe dari RCC:⁴

- Clear cell (cRCC, 80-90%)
- Papillary (pRCC, 10-15%)
- Kromofob (chRCC, 4-5%)

Tipe-tipe RCC ini dapat dibedakan dengan pemeriksaan histopatologis dan perubahan genetik molekuler. Papillary RCC selanjutnya dapat dibagi menjadi 2 sub tipe yang berbeda: tipe 1 dan tipe 2 yang mempunyai perjalanan klinis yang berbeda,^{4,6} yaitu:

Tipe 1 adalah tumor *low grade* dengan sitoplasma kromofilik dengan prognosis baik

Tipe 2 adalah hampir semuanya tumor high grade dengan sitoplasma eosinofilik dengan kecenderungan besar untuk berkembang dan bemetastasis.

3.2 Klasifikasi TNM

Faktor anatomis termasuk ukuran tumor, invasi vena, invasi kapsul ginjal, keterlibatan adrenal, kelenjar getah bening dan metastasis jauh. Faktor-faktor ini umumnya dikumpulkan bersama-sama dan digunakan dalam sistem klasifikasi TNM.⁷

Tabel 1. Klasifikasi TNM menurut American Joint Committee on Cancer (AJCC) 2010⁸

T-	Tumor Primer
Tx	Tumor primer tidak dapat dinilai
T0	Tidak ada bukti tumor primer
T1	Tumor dengan ukuran ≤ 7cm pada ukuran terbesar, terbatas pada ginjal <ul style="list-style-type: none"> • T1a Tumor dengan ukuran ≤ 4cm pada ukuran terbesar, terbatas pada ginjal • T1b Tumor > 4cm tetapi ≤ 7cm pada ukuran terbesar
T2	Tumor > 7cm pada ukuran terbesar, terbatas pada ginjal <ul style="list-style-type: none"> • T2a Tumor > 7cm tetapi ≤ 10cm pada ukuran terbesar • T2b Tumor > 10cm terbatas pada ginjal
T3	Tumor meluas ke vena besar atau jaringan perinefrik tetapi tidak masuk ke kelenjar adrenal ipsilateral dan tidak melewati fasia gerota <ul style="list-style-type: none"> • T3a Tumor terlihat meluas ke vena renalis atau ke cabang segmentalnya (memiliki otot) atau tumor menginvasi perirenal dan atau lemak sinus renal tetapi tidak melewati fasia gerota. • T3b Tumor terlihat meluas ke vena kava dibawah diafragma • T3c Tumor terlihat meluas ke vena kava diatas diafragma atau menginvasi dinding dari vena kava.
T4	Tumor menginvasi diluar fasia gerota (termasuk ekstensi dengan kelenjar adrenal ipsilateral)
N-	Kelenjar getah bening regional
Nx	Kelenjar getah bening regional tidak dapat dinilai
N0	Tidak ada metastasis ke kelenjar getah bening regional
N1	Metastasis ke sebuah kelenjar getah bening regional
M-	Metastasis jauh
M0	Tidak ada metastasis jauh
M1	Ditemukan metastasis jauh

Tabel 2. Pengelompokan stadium berdasarkan TNM (AJCC 2010)

Stadium I	T1	N0	M0
Stadium II	T2	N0	M0
Stadium III	T1 atau T2	N1	M0
	T3	N0 atau N1	M0
Stadium IV	T4	Semua N	M0
	Semua T	Semua N	M1

3.3 Faktor prognostik

Faktor-faktor yang mempengaruhi prognosis adalah **stadium anatomis** (TNM), **histologis** (derajat Fuhrman, sub tipe RCC, gambaran sarcomatoid, invasi mikrovaskuler, nekrosis tumor, invasi sistem *collecting*), **klinis** (kondisi penderita, gejala lokal, kaheksia, anemia, jumlah trombosit) dan **molekuler**.⁴

Kriteria dari MSKCC (Motzer) penderita berprognosis buruk bila didapatkan ≥ 3 prediktor berikut:⁸

- LDH > 1.5 kali diatas normal
- Hb < normal
- Kalsium serum > 10 mg/dl
- Jarak diagnosis awal sampai terapi sistemik kurang dari 1 tahun
- Skor Karnofsky ≤ 70
- Metastasis ≥ 2 tempat

Bila penderita **tanpa faktor** diatas digolongkan **risiko rendah atau prognosis baik**, bila **terdapat 1-2 faktor tsb.** digolongkan **risiko sedang**.⁸

Penelitian Hamiseno dkk. menunjukkan faktor yang mempengaruhi kesintasan selain stadium TNM adalah derajat Fuhrman dan kadar trombosit.⁹

3.4 Rekomendasi

Sistem klasifikasi TNM terbaru (AJCC 2010) direkomendasikan karena mempunyai konsekuensi terhadap prognosis dan terapi
Sebaiknya digunakan sistem grading Fuhrman dan klasifikasi subtype RCC

Daftar Pustaka

1. Brierly RD, Thomas PJ, Harrison NW, Fletcher MS, Nawrocki JD, Ashton-Key M. Evaluation of fine needle aspiration cytology for renal masses. *BJU Int* 2000;85(1):14-8.
2. Dechet CB, Zincke H, Sebo TJ, King BF, LeRoy AJ, Farrow GM, et al. Prospective analysis of computerized tomography and needle biopsy with permanent sectioning to determine the nature of solid renal masses in adults. *J Urol* 2003;169(1):71-4.
3. Remzi M, Marberger M. Renal tumor biopsies for evaluation of small renal tumors: why, in whom and how? *Eur Urol* 2009;55: 359-67.
4. Ljungberg B, Cowan NC, Hanbury DC, Hora M, Kuczyk MA, Merseburger AS et al. Guidelines on Renal Cell Carcinoma. *EAU Guidelines*. 2011ed.
5. Novara G, Martignoni G, Artibani W, Ficarra V. Grading systems in Renal Cell Carcinoma. *J Urol* 2007;177:430-436.
6. Pignot G, Elie C, Conquy S, Vieillefond A, Flam T, Zerbib M, et al. Survival analysis of 130 patients with papillary renal cell carcinoma: prognostic utility of type 1 and type 2 subclassification. *Urology* 2007;69(2):230-5.
7. American Joint Committee on Cancer (AJCC). *Staging System for Kidney Cancer*. 7th ed. 2010.
8. NCCN Clinical Practice Guidelines in Oncology. *Kidney Cancer v2*. NCCN.org. 2011
9. Hamiseno D, Budisantoso RR, Mochtar CA, Umbas R. Tingkat kesintasan dan faktor prognostik pasien Karsinoma sel ginjal di Rumah Sakit Cipto Mangunkusumo dan Rumah Sakit Kanker Dharmais. *Indonesian Journal of Cancer*. (in press 2012)

BAB IV PENATALAKSANAAN

4.1 Terapi pembedahan

Pembedahan pada kasus RCC memiliki beberapa tujuan yaitu kuratif, paliatif dan reseksi lesi metastasis. Nefrektomi radikal merupakan terapi “baku emas” pada pasien dengan penyakit terlokalisir.^{1,2}

Tabel 3. Pilihan terapi primer berdasarkan stadium

Stadium	Terapi primer	
I	T1a: sebaiknya dilakukan nefrektomi parsial atau nefrektomi radikal, atau <i>active surveillance</i> T1b: Nefrektomi parsial atau nefrektomi radikal	
II	Nefrektomi radikal	
III		
Stadium	Kondisi	Terapi primer
IV	Metastasis soliter yang masih resektabel	Nefrektomi+ metastasektomi
	Metastasis multipel	Nefrektomi sitoreduktif yang diikuti dengan terapi sistemik
	Tidak resektabel	Terapi sistemik

Keterangan:

Nefrektomi radikal adalah pengangkatan perifasial ginjal dan lemak perirenal. Diseksi KGB bukan bersifat terapeutik tetapi lebih bersifat prognostik. **Diseksi KGB direkomendasikan bila KGB teraba atau tampak membesar pada CT scan.**^{1,3}

Adrenalektomi ipsilateral dikerjakan pada kasus tumor di kutub atas ginjal dan tampak tidak normal pada CT scan, atau ditemukan adanya invasi secara makroskopik.^{4,5}

Parsial nefrektomi (*nephron-sparing surgery*) diindikasikan pada **T1, ginjal soliter, gangguan fungsi ginjal kontralateral, RCC sinkronus bilateral dan sindroma VHL.**^{1,5,6}

Nefrektomi sitoreduktif pada kasus metastasis memberikan hasil yang lebih baik dibandingkan penderita yang hanya diberikan terapi sistemik.⁷ Pembedahan diikuti oleh terapi sistemik dikerjakan bila keadaan umum penderita baik (skor Karnofsky >70) dan tidak ada metastasis otak.¹

4.2 Rekomendasi pembedahan

<p>Hanya terapi bedah yang merupakan pendekatan terapi yang kuratif pada pasien RCC. Pada tumor T1, <i>nephron-sparing surgery</i> sebaiknya dilakukan jika memungkinkan. Limfadenektomi yang diperluas tidak memperpanjang harapan hidup dan dibatasi penggunaannya hanya untuk tujuan staging.</p> <p>Adrenektomi (bersamaan dengan nefrektomi) tidak diperlukan pada kebanyakan pasien, kecuali jika ada tumor pada pole atas yang besar dan mungkin terjadi invasi langsung ke kelenjar adrenal tidak dapat disingkirkan kelenjar adrenal berada dalam batas normal</p> <p>Jika secara tehnik memungkinkan, <i>nephron-sparing surgery</i> adalah terapi standard untuk tumor ginjal soliter sampai diameter 7cm</p> <p>Batas bebas tumor yang minimal pada reseksi parsial RCC cukup untuk mencegah terjadinya rekurensi lokal</p> <p>Tedapat peningkatan risiko rekurensi intrarenal pada tumor ukuran lebih besar (>7cm) yang dilakukan <i>nephron-sparing surgery</i>, atau jika ada batas bebas tumor yang positif. Follow-up sebaiknya diintensifkan pada pasien ini</p>

4.3 Terapi sistemik

Indikasi **terapi sistemik** adalah penderita **relaps** setelah **terapi nefrektomi radikal, stadium IV pasca nefrektomi sitoreduktif atau tidak resektabel**.¹

Berdasarkan risiko penyakit dan terapi sebelumnya, direkomendasikan sbb:

Tabel 4. Pilihan terapi pada *clear-cell*

Terapi	Risiko (kriteria MSKCC) atau terapi sebelumnya	Rekomendasi
Lini pertama	Risiko rendah atau sedang	Sunitinib
		Bevacizumab
		+IFN alfa
		Pazopanib
	Risiko tinggi	Temsirolimus
Lini kedua	Pernah mendapat terapi sitokin	Sorafenib
		Pazopanib
	Pernah mendapat terapi VEGFR/TKI	Everolimus
	Pernah mendapat terapi mTOR	Uji klinis

Diadaptasi dari Ljungberg B⁵

Keterangan: VEGFR= *vascular endothelial growth factor receptor*, TKI=*tyrosine kinase inhibitor*, mTOR=*mamalian target of rapamycin*

Tabel 5. Pilihan terapi pada *non clear-cell*

Terapi	Rekomendasi
	Temsirolimus
	Sorafenib
	Sunitinib
	Terapi kemo: Gemcitabine, 5 FU, Doxorubicin dan terapi suportif

Diadaptasi dari NCCN Clinical Practice Guidelines in Oncology. Kidney Cancer v2.2011¹

Keterangan:

Menurut cara kerja obat, dibagi 2 kelompok:

- Tyrosine Kinase Inhibitor*: Sorafenib, Sunitinib, Bevacizumab, Pazopanib.
- Mamalian Target of Rapamycin (mTor)*: Temsirolimus, Everolimus.

4.4 Rekomendasi terapi sistemik

Sunitinib atau Bevacizumab + IFN alfa atau Pazopanib direkomendasikan sebagai obat lini pertama pada risiko rendah dan sedang
Temsirolimus direkomendasikan sebagai obat lini pertama pada pasien dengan risiko tinggi
Everolimus dapat direkomendasikan sebagai obat lini kedua setelah kegagalan terapi TKIs
Sorafenib direkomendasikan sebagai terapi lini kedua pada mRCC setelah gagal dengan sitokin

Daftar Pustaka

1. NCCN Clinical Practice Guidelines in Oncology. Kidney Cancer v2. NCCN.org. 2011
2. Robson CJ, Churchill BM, Anderson W. The results of radical nephrectomy for renal cell carcinoma. J Urol 1969;101(3):297-301.
3. Lane BR, Tiong HY, Campbell SC, Fergany AF, Weight CJ, Larson BT, et al. Management of the adrenal gland during partial nephrectomy. J Urol 2009;181(6):2430-6: discussion 2436-7.
4. Kuczyk M, Wegener G, Jonas U. The therapeutic value of adrenalectomy in case of solitary metastatic spread originating from primary renal cell cancer. Eur Urol 2005;48(2):252-7.
5. Ljungberg B, Cowan NC, Hanbury DC, Hora M, Kuczyk MA, Merseburger AS et al. Guidelines on Renal Cell Carcinoma. EAU Guidelines. 2011ed.
6. Peycelon M, Hupertan V, Comperat E, Renard-Penna R, Vaessen C, Conort P, Bitker MO, Chartier-Kastler E, Richard F, Rouprêt M. Long-term outcomes after nephron sparing surgery for renal cell carcinoma larger than 4 cm. J Urol 2009;181(1):35-41.
7. Flanigan RC, Mickisch G, Sylvester R. Cytoreductive nephrectomy in patients with metastatic renal cancer: a combined analysis. J Urol 2004;171:1071-1076.

BAB V PEMANTAUAN

Pemantauan setelah terapi RCC untuk memonitoring dan mengidentifikasi komplikasi setelah operasi, fungsi ginjal, rekurensi lokal setelah nefrektomi parsial atau terapi ablasi, rekurensi pada ginjal kontralateral, dan perkembangan metastasis.

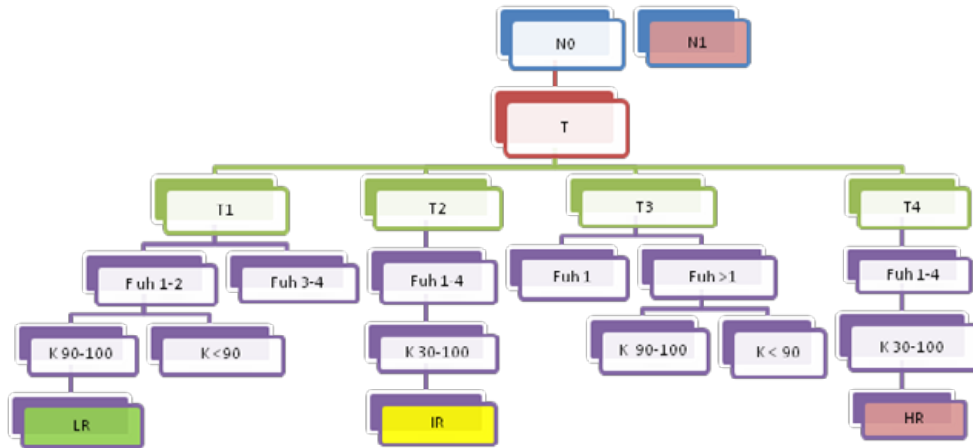
Komplikasi setelah operasi dan fungsi ginjal dinilai dari **anamnesis, pemeriksaan fisik dan pengukuran kreatinin dan eGFR**. Monitoring jangka panjang dan berulang dari eGFR diindikasikan jika ada kerusakan ginjal sebelum operasi atau perubahan setelah operasi. Fungsi ginjal dan bagian yang tidak terkena kanker dapat dioptimalkan dengan melakukan tindakan pembedahan *nephron-sparing* yang dimungkinkan pada tumor dengan T1 atau T2. **Rekurensi pada dasar tumor (*tumor bed*)** sangatlah **jarang (2,9%)**, tetapi diagnosis dini sangat bermanfaat karena terapi sitoreduktif sangat efektif. Rekurensi pada sisi ginjal kontralateral juga sangat jarang (1,2%) dan hal ini dengan berhubungan dengan adanya *positive margin*, multifokalitas dan derajat tumor.

Tabel 6. Pemantauan berdasarkan risiko dan riwayat pembedahan

Risiko	Terapi	Pemantauan						
		6 bulan	1 thn	2 thn	3 thn	4 thn	5 thn	> 5 tahun
Rendah	NR/NP	FT dan US	FT dan US	FT dan US	FT dan US	FT dan US	FT dan US	Berhenti
Sedang	NR/NP	CT	FT dan US	CT	FT dan US	FT dan US	CT	FT dan US tiap tahun
Tinggi	NR/NP	CT	CT	CT	CT	CT	CT	C T / F T alternatif untuk tahun berikutnya

NR=nefrektomi radikal, NP=nefrektomi parsial, FT=foto toraks, US=ultrasonografi, CT= CT toraks dan abdomen

Alur kategori risiko pasca operasi:



Diadaptasi dan dimodifikasi dari: Lam JS dkk.^{2,3}

Keterangan: Fuh=derajat Fuhrman, K=Skor Karnofsky, LR= *low risk*, IR= *intermediate risk*, HR= *high risk*.

5.1 Rekomendasi pemantauan

Intensitas program pemantauan pada setiap penderita harus disesuaikan dengan risiko rekurensi tumor dan jenis terapi yang didapat

Daftar Pustaka:

1. Ljungberg B, Cowan NC, Hanbury DC, Hora M, Kuczyk MA, Merseburger AS et al. Guidelines on Renal Cell Carcinoma. EAU Guidelines. 2011ed.
2. Lam JS, Shvarts O, Leppert JT, Pantuck AJ, Figlin RA, Beldegrun AS. Postoperative surveillance protocol for patients with localized and locally advanced renal cell carcinoma based on a validated prognostic nomogram and risk group stratification system. J Urol 2005;174:466-472.
3. Karnofsky vs ECOG score. Diunduh dari <http://www.aboutcancer.com/karnofsky.htm> tanggal 16 Januari 2012.

BAB VI TUMOR WILM (NEPHROBLASTOMA)

6.1 Epidemiologi

Tumor Wilm's merupakan 6-7% kasus keganasan pada anak-anak. Usia rerata yang terkena adalah usia 2-3 tahun, seringkali mengenai anak sampai usia 8 tahun, tetapi jarang pada orang dewasa. Sekitar 75%-80% kasus terjadi sebelum usia 5 tahun dengan median usia 3.5 tahun, data RSUD Soetomo menunjukkan hasil yang sama^{1,2,3} Insidensinya berkisar 8 dari 1 juta anak di bawah usia 14 tahun. Sebanyak 2-5% terjadi pada kedua sisi ginjal. Angka kesintasan 5 tahun adalah 90-93%.¹

6.2 Langkah diagnostik

Lebih dari 90% penderita ditemukan massa abdomen. Nyeri perut, hematuria dan demam jarang ditemukan. Rupturnya tumor dengan perdarahan intraabdomen menyebabkan keadaan *acute abdomen*.² Ekstensi tumor ke dalam vena renalis akan menyebabkan varicocele, hepatomegali karena obstruksi vena hepatica, asites dan kadang gagal jantung. Hipertensi sering ditemukan karena peninggian kadar renin. Pada pemeriksaan fisik **sangat penting** dicari tanda yang berkaitan dengan **sindroma tumor Wilm** yaitu aniridia, hemihipertrofi dan anomali genitourinari.

Pemeriksaan CT scan dan MRI merupakan modalitas pencitraan yang biasa dipakai untuk diagnosis adanya massa ginjal. CT scan dan MRI digunakan untuk melihat ekstensi tumor dan trombus.² Apabila fasilitas CT Scan tidak ada maka pemeriksaan penggantinya adalah ultrasonografi dan BNO-IVP.

6.3 Klasifikasi stadium dan histologi

Stadium tumor ditentukan dari hasil pencitraan dan temuan operasi dan patologi saat nefrektomi. Pasien harus dikarakteristikan dengan pernyataan 2 kriteria yaitu: stadium dan tipe histologi.

A. Klasifikasi Stadium⁴

a. Stadium I (mengenai 43% penderita), kriterianya:

- Tumor terbatas di ginjal dan dapat diangkat seluruhnya
- Kapsul ginjal utuh
- Tumor tidak pecah atau belum dibiopsi sebelum pembedahan
- Tidak melibatkan pembuluh darah sinus ginjal
- Sayatan bebas tumor

b. Stadium II (mengenai 20% penderita)

Tumor dapat diangkat sempurna dan tepi sayatan bebas tumor. Tumor meluas didalam ginjal dengan salah satu kriteria dibawah ini:

- Perluasan regional tumor (penetrasi ke kapsul sinus ginjal, invasi luas jaringan lunak sinus ginjal)
- Pembuluh darah pada spesimen nefrektomi, diluar parenkim ginjal.

c. Stadium III (mengenai 21% penderita)

Terdapat residu tumor non hematogen setelah pembedahan yang terbatas dalam rongga abdomen. Salah satu kriteria dibawah ini:

- Kelenjar getah bening (KGB) di abdomen atau pelvis (limfadenopati di toraks dan ekstra abdominal termasuk kriteria stadium IV)

- Tumor menembus peritoneum
 - Terdapat sisa tumor secara mikroskopik maupun gross
 - Tumor tidak lengkap terangkat karena infiltrasi lokal ke jaringan vital.
 - Tumor spillage terjadi sebelum atau selama pembedahan
 - Tumor telah dikemoterapi dan biopsi sebelum diangkat
 - Tumor terangkat lebih dari beberapa potongan
- ##### d. Stadium IV (mengenai 11% penderita)
- Metastasis hematogen ke paru, liver, tulang, otak atau KGB diluar abdomen dan pelvis.
 - Tumor mengenai adrenal tidak diinterpretasikan sebagai metastasis.
- ##### e. Stadium V (mengenai 5% penderita)
- Tumor mengenai kedua ginjal

Data di RSUD Soetomo Surabaya memperlihatkan stadium I s/d V berturut-turut: 27%, 17%, 33%, 19% dan 5%, yang menggambarkan bahwa stadium yang ditemukan lebih lanjut dibanding kepustakaan barat.³

B. Klasifikasi histologi

- Favorable (FH): 3 tipe sel: blastemal, epitelial, stromal.
- Anaplastik (10%), kriterianya ditemukan adanya gambaran mitotik poliploid yang ditandai dengan pembesaran inti dan polihiperkromasi.
- Nephrogenic rests (1%)

6.4 Penanganan

Tabel 7.
Terapi baku Wilms Tumor berdasarkan stadium^{5,6,7,8}

Stadium	Jenis histologi	Terapi
I	FH <24 bulan	Nefrektomi
	FH >24 bulan	Nefrektomi diikuti kemo EE-4A
	DA	Nefrektomi diikuti kemo EE-4A dan XRT
II	FH	Nefrektomi diikuti kemo EE-4A
	FA	Nefrektomi diikuti XRT abdomen dan kemo DD-4A
	DA	Nefrektomi diikuti XRT abdomen dan kemo I
III	FH	Nefrektomi diikuti XRT abdomen dan kemo DD-4A
	FA	Nefrektomi diikuti XRT abdomen dan kemo DD-4A, atau neoadjuvant kemo
	DA	Neoadjuvant kemo I diikuti Nefrektomi dan XRT abdomen, atau adjuvant kemo
IV	FH/FA	Nefrektomi diikuti XRT abdomen, XRT paru bilateral dan kemo DD-4A
	DA	Nefrektomi diikuti XRT abdomen, XRT paru bilateral dan kemo I atau neoadjuvant kemo
V	FH	Biopsi ginjal dan <i>staging</i> bilateral diikuti neoadjuvant kemo EE-4A (bila kedua ginjal ≤ stadium II) atau kemo DD-4A (bila kedua ginjal > stage II), dilanjutkan dengan operasi <i>second-look</i> dan bila memungkinkan kemo tambahan dan/atau XRT
	FA/DA	Biopsi ginjal dan <i>staging</i> bilateral diikuti neoadjuvant kemo I dilanjutkan dengan operasi <i>second-look</i> dan bila memungkinkan kemo tambahan dan/atau XRT

AH = *anaplastic histology*; DA = *diffuse anaplastic*; FA = *focal anaplastic*; FH = *favorable histology*; XRT = terapi radiasi, XRT paru dikerjakan bila terbukti ada metastasis

Tabel 8. Regimen khemoterapi baku untuk Wilms Tumor^{5,6}

Nama regimen	Deskripsi regimen
EE-4A	Vincristine, dactinomycin 18 minggu
DD-4A	Vincristine, dactinomycin, doxorubicin 24 minggu
I	Vincristine, doxorubicin, cyclophosphamide, etoposide 24 minggu

Penjelasan:

Pengangkatan tumor haruslah lengkap **hindari** ruptur tumor. Pendekatan operasi yang dianjurkan adalah insisi transabdominal atau torakoabdominal, insisi lumbotomi **tidak dianjurkan** karena keterbatasan *exposure*.⁹

Pada kasus yang resektabel, biopsi praoperasi atau intraoperasi **tidak dianjurkan**.⁹ Bila dari pemeriksaan pencitraan **jelas tidak ada keterlibatan** sisi kontralateral maka eksplorasi sisi kontralateral tidak diperlukan.¹⁰

Nefrektomi parsial **tidak direkomendasikan kecuali** pada kasus tumor bilateral, ginjal soliter, ginjal tapak kuda, sindroma Denys-Drash atau Frasier dengan maksud menunda untuk dialisis.^{11,12}

Pengambilan KGB hilar, periaortik, iliaka dan seliaka harus dikerjakan walaupun pada penampakan seperti normal.^{9,13} Batas reseksi, tumor residu atau KGB yang dicurigai sebaiknya diberi tanda dengan klip titanium.

Khemoterapi neoadjuvant diindikasikan pada keadaan sbb:^{9,14}

- Tumor metachronous bilateral
- Ginjal soliter
- Ekstensi thrombus tumor diatas batas vena hepatica
- Tumor mengenai jaringan sekitar (lien, pancreas, kolon)
- Fungsi paru-paru yang *compromise* karena metastasis
- Ruptur retroperitoneal dengan cairan bebas di Fasia Gerota

Bayi dibawah 12 bulan, dosis yang diberikan 50% dibandingkan pada anak yang lebih besar untuk mencegah efek toksik.¹⁵ Dactinomycin tidak boleh diberikan bersamaan dengan terapi radiasi. Pada keadaan gagal ginjal obat vincristine dan doxorubicin dapat tetap diberikan dosis penuh.^{16,17}

6.5 Pemantauan

Tabel 9. Rekomendasi *follow-up* pencitraan tanpa metastasis saat diagnosis¹⁸

Jenis tumor	Pemeriksaan	Jadwal
Stadium I AH	Foto thoraks	6 minggu dan 3 bln pasca op, lalu tiap 3 bln selama 5x, tiap 6 bln selama 3x, 1x setahun selama 2 tahun.
Stadium I, II tanpa NR	USG abdomen	Setiap tahun selama 3 tahun
Stadium III tanpa NR	USG abdomen	Sama seperti stadium I AH
Stadium apapun dengan NR	USG abdomen	Setiap 3 bulan 10x, setiap 6 bulan 5x lalu setiap tahun selama 5 tahun
Stadium II,III AH	Foto thoraks	Sama seperti stadium I AH
	USG abdomen	Setiap 3 bulan 4x lalu 6 bulan sekali sebanyak 4x

NR=*nephrogenic rest*, AH=*anaplastic histology*

Daftar Pustaka

1. Pediatric Oncology resource center. Diunduh dari
2. www.ped-onc.org/diseases/wilms.html
3. tanggal 10 Desember 2011.
4. Ritchey ML, Shamberger RC. Pediatric Urologic Oncology. Dalam: Wein AJ, Kovoussi LR, Novick AC, Partin AW, Peters CA, Ed. Campbell-Walsh Urology. Philadelphia: Saunders, 2011. h. 3711-3723
5. Hardjowijoto S, Djuwantoro D, Rahardjo EO, Djatisoesanto W. Management of Wilms' tumor in Department of Urology Soetomo Hospital: report of 70 cases. Jurnal Ilmu Bedah Indonesia 2005;33:1-5.
6. Wilms tumor. Diunduh dari www.cancer.gov/cancertopic/pdq/treatment/wilms/healthProfession al/page3. tanggal 10 Desember 2011.
7. Grundy PE, Breslow NE, Li S, et al.: Loss of heterozygosity for chromosomes 1p and 16q is an adverse prognostic factor in favorable-histology Wilms tumor: a report from the National Wilms Tumor Study Group. J Clin Oncol 2005;23 (29): 7312-21
8. Dome JS, Cotton CA, Perlman EJ, et al.: Treatment of anaplastic histology Wilms' tumor: results from the fifth National Wilms' Tumor Study. J Clin Oncol 2006;24 (15): 2352-8
9. Ehrlich PF: Bilateral Wilms' tumor: the need to improve outcomes. Expert Rev Anticancer Ther 2009;9 (7): 963-73
10. Shamberger RC, Anderson JR, Breslow NE, et al.: Long-term outcomes for infants with very low risk Wilms tumor treated with surgery alone in National Wilms Tumor Study-5. Ann Surg 2010; 251 (3): 555-8
11. Ehrlich PF, Ritchey ML, Hamilton TE. Quality assessment for Wilms' tumor: a report from the National Wilms' Tumor Study-5. J Pediatr Surg 2005;40 (1): 208-12; discussion 212-3
12. Ritchey ML, Shamberger RC, Hamilton T. Fate of bilateral renal lesions missed on preoperative imaging: a report from the National Wilms Tumor Study Group. J Urol 2005; 174 (4 Pt 2): 1519-21; discussion 1521
13. McNeil DE, Langer JC, Choyke P. Feasibility of partial nephrectomy for Wilms' tumor in children with Beckwith-Wiedemann syndrome who have been screened with abdominal ultrasonography. J Pediatr Surg 2002;37 (1): 57-60
14. Auber F, Jeanpierre C, Denamur E. Management of Wilms tumors in Drash and Frasier syndromes. Pediatr Blood Cancer 2009;52 (1): 55-9.
15. Zhuge Y, Cheung MC, Yang R. Improved survival with lymph node sampling in Wilms tumor. J Surg Res 2011;167 (2): e199-203
16. Ritchey ML: Primary nephrectomy for Wilms' tumor: approach of the National Wilms' Tumor Study Group. Urology 1996;47 (6): 787-91
17. Corn BW, Goldwein JW, Evans I. Outcomes in low-risk babies treated with half-dose chemotherapy according to the Third National Wilms' Tumor Study. J Clin Oncol 1992;10 (8): 1305-9
18. Feusner JH, Ritchey ML, Norkool PA. Renal failure does not preclude cure in children receiving chemotherapy for Wilms tumor: a report from the National Wilms Tumor Study Group. Pediatr Blood Cancer 2008; 50 (2): 242-5
19. Veal GJ, English MW, Grundy RG. Pharmacokinetically guided dosing of carboplatin in paediatric cancer patients with bilateral nephrectomy. Cancer Chemother Pharmacol 2004; 54 (4): 295-300
20. Ritchey ML, Shamberger RC. Pediatric Urologic Oncology. Dalam: Wein AJ, Kovoussi LR, Novick AC, Partin AW, Peters CA, Ed. Campbell-Walsh Urology. Philadelphia: Saunders, 2007. h. 3885-3898.

Lampiran 1. Klasifikasi Bosniak pada massa kistik ginjal

Kategori Bosniak	Gambaran	Tatalaksana
I	Sebuah kista sederhana jinak dengan sebuah dinding yang sangat tipis, tidak memiliki septa, kalsifikasi atau komponen solid. Densitasnya seperti densitas air dan tidak <i>enhance</i> dengan materi kontras.	Jinak
II	Sebuah kista sederhana jinak yang mempunyai beberapa septa yang sangat tipis. Ditemukan kalsifikasi halus pada dinding atau septa. Lesi yang beratenuasi tainggi, uniform, ukuran < 3cm, yang batasnya tegas dan tidak <i>enhance</i> .	Jinak
IIF	Kista-kista ini dapat memiliki septa yang sangat tipis. Dapat terlihat <i>enhancement</i> minimal septa atau dinding. Dapat terlihat penebalan minimal dari dinding atau septa. Kista ini dapat memiliki kalsifikasi yang noduler dan tebal, tetapi tidak ada <i>enhancement</i> kontras. Kategori ini termasuk lesi ginjal ukuran ≥ 3 cm yang seluruhnya intrarenal, tidak <i>enhance</i> , dan beratenuasi tinggi.	Follow-up. Beberapa kista adalah ganas
III	Lesi ini adalah massa kista yang sulit dibedakan yang mempunyai dinding atau septa irreguler yang dimana dapat terlihat <i>enhancement</i> .	Operasi atau follow-up. Lesi ganas pada >50%
IV	Lesi ini adalah lesi kista yang jelas ganas yang mempunyai komponen padat yang <i>enhance</i> .	Terapi operatif direkomendasikan. Hampir semua adalah tumor ganas

Sumber:

Warren KS, McFarlane J. The Bosniak classification of renal cystic masses. BJU Int 2005;95:939-942

Lampiran 2.

Klasifikasi Fuhrman untuk derajat keganasan Kanker Ginjal

Derajat	Ukuran Inti	Bentuk Inti	Kromatin	Anak Inti
1	< 10 μ m	bulat	padat	tidak tampak
2	15 μ m	bulat	granular halus	kecil, tidak tampak dengan obyektif 10X
3	20 μ m	bulat / lonjong	granular kasar	mencolok
4	> 20 μ m	pleomorfik, berlobus banyak	terbuka, hiperkromatik	makro nukleolus

Sumber:

Novara G, Martignoni G, Artibani W, Ficarra V. Grading systems in Renal Cell Carcinoma. J Urol 2007;177:430-436

Lampiran 3. Status *performance* Karnofsky

Mampu melakukan aktivitas normal dan bekerja; tidak memerlukan perawatan khusus.	100	Normal, tidak ada keluhan; tidak ada penyakit.
	90	Mampu melakukan aktivitas normal; terdapat gejala atau tanda ringan penyakit.
	80	Aktivitas normal dengan usaha; terdapat beberapa tanda atau gejala penyakit.
Tidak mampu bekerja; mampu hidup dirumah dan memenuhi sebagian besar kebutuhan pribadi; memerlukan bantuan dalam jumlah yang beragam.	70	Merawat diri sendiri; tidak dapat melakukan aktivitas normal atau melakukan pekerjaan aktif.
	60	Memerlukan bantuan sewaktu-waktu, tetapi mampu memenuhi sebagian besar kebutuhan pribadi.
	50	Memerlukan banyak bantuan dan perawatan medis berkala.
Tidak mampu merawat diri sendiri; memerlukan perawatan rumah sakit atau institusi; penyakit dapat berkembang secara cepat.	40	Tidak Mampu; memerlukan perawatan dan bantuan khusus.
	30	Tidak mampu berat; perawatan rumah sakit diindikasikan meskipun tidak mengancam kematian.
	20	Sangat sakit; diperlukan perawatan dirumah sakit; diperlukan pengobatan pendukung secara aktif.
	10	Sekarat; perburukan terjadi cepat
	0	Meninggal

Sumber: <http://www.hospicepatients.org/karnofsky.html> diadaptasi dari Karnofsky, Abelmann, Craver, & Burchenal, 1948